

ESTRUCTURA HISTOLÓGICA DEL APARATO DIGESTIVO DE LA MERLUZA (MERLUCCIUS GAYI GAYI) (GUICHENOT, 1848)

(Gadiformes, Merluccidae)

LUIS BRAVO M. y MARITZA HIDALGO F. *

I. ANTECEDENTES

Es indudable que existe una estrecha concordancia entre el tipo de alimento consumido por un animal y la estructura de su aparato digestivo. En el caso de la merluza, diversos investigadores se han preocupado del problema de la alimentación.

Así DELFIN (1903) informa que en los meses de enero y febrero, las pescadas varan en la mayor parte de la costa persiguiendo «sardinas» (*Clupea*) y «anchovetas» (*Engraulis*) y son acosadas por «sierras» (*Thyrssites*) y «bonitos» (*Sarda*).

OLIVER (1943) y FUENZALIDA (1950), coinciden con lo anterior, pero excluyendo a los «bonitos».

BAHAMONDE y CÁRCAMO (1958, 1959) han estudiado la alimentación de esta especie en Coquimbo y Talcahuano y encuentran que *Engraulis ringens* JENYNS («anchos»), y *Normanichthys crockeri* CLARK («mote») son los principales componentes del contenido gástrico, encontrando, además, *Prolatilus jugularis* VALENCIENNES («blanquillo»), *Clupea bentincki* NORMAN («sardinas»), larvas de *Squilla armata* MILNE EDWARDS y *Loligo gahi* ORBIGNY («calamar»).

OLIVER (1943) afirma que en las noches nada entre dos aguas, mientras en el día lo hace en el fondo. Mencionan, además, estas migraciones verticales tanto POULSEN (1952) como DE BUEN (1954).

En consecuencia, resulta que *Merluccius gayi* es un pez predador, de régimen carnívoro mixto y en su alimentación, al igual que otras especies de la familia Merluccidae, predominan los peces (BELLOC 1939, POULSEN 1952, BAHAMONDE 1953, MAURIN 1954, ANGELESCU, GNERI y NANI 1958). Parece, además, que la merluza tuviese alimentación tanto pelágica como bentónica, lo cual estaría de acuerdo con las migraciones verticales de esta especie.

* Departamento de Biología. Facultad de Filosofía y Educación, Universidad de Chile.




Lámina 22. Cintura y Aleta Pélvica: 1. Cintura y aleta derecha, vista externa; 2. Rayo de la aleta, vista lateral; 3. Cintura pélvica, vista externa.

sin serles posible realizar una verdadera masticación, lo que unido a la falta de movilidad de la lengua, transforman a la boca en un órgano de entrada que limita su acción a la prehensión y deglución. (fig. 11 y 12).

3.2 INTESTINO ANTERIOR

3.2.1 ESÓFAGO.—Es un órgano muy corto y dilatado, de aspecto pupiforme, con su lumen surcado de láminas longitudinales relativamente gruesas, pliegues éstos que explicarían su dilatabilidad. (fig. 2) Posee una mucosa dermopapilar en cuyo epitelio planoestratificado destacan células hipertrofiadas y vacuolizadas, que no representan transformación gradual de células de revestimiento en glandulares, ni una vacuolización progresiva de las mismas, sino más bien representan células mucosas cuya secreción debe difundir constantemente a través de su superficie distal, sin provocar la destrucción holocrina de la célula. Son células de revestimiento y glandulares al mismo tiempo. (fig. 13).

Este epitelio a medida que se acerca al estómago va haciéndose más prismático en su capa superior y disminuyendo en el número de sus estratos hasta llegar al epitelio prismático simple vibrátil que caracteriza a la mucosa de este órgano.

Otra característica de la mucosa esofágica es la presencia de abundantes glándulas tubulosas o criptas cuyo epitelio estratificado muestra a las células superficiales voluminosas y llenas de secreción, mientras las de los estratos subyacentes son pequeñas, destacando sus núcleos relativamente voluminosos y muy cromatínicos.

El corion de la mucosa esofágica está representado por un tejido conjuntivo fibroso que gradualmente se hace más laxo hacia la submucosa sin que haya una separación neta con ella, sólo una transición. En él se desarrollan las glándulas y presenta una abundante vascularización.

La musculatura de este órgano es estriada y está dispuesta formando una gruesa capa de fibras circulares rodeada periféricamente por otra más delgada de fibras longitudinales (fig. 14).

Completa la estructura del esófago la serosa externa.

3.2.2. ESTÓMAGO.—El estómago es de forma «coecal», ya que a las regiones cárdica y pilórica se agrega una ensanchada como consecuencia del alargamiento de uno de sus lados. Tiene tres veces la longitud del esófago, con su ancho máximo en la porción media, que se estrecha hacia la región fúndica. Presenta dos orificios, uno en la región cárdica y que lo relaciona con el esófago y otro más angosto en la región pilórica, frente al anterior y que lo comunica con el intestino.

Notoria es la consistencia extraordinariamente musculosa de este órgano y la gran cantidad de pliegues longitudinales y transversales que presenta interiormente y que son particularmente notables en la región fúndica. Todo ello explicaría su notable capacidad de distensión que le permite dar cavida en su interior a peces de talla relativamente grande. La presencia de tales pliegues funcionales, unidos a criptas profundas y salientes foliáceas, hacen que su lumen aparezca irregular y flexuoso el límite de su mucosa (fig. 3).

Su pared tiene una constitución idéntica en todas sus regiones y consta de una mucosa cuyo epitelio aparece constituido por un estrato de células prismáticas muy delgadas, que presentan cutícula y cilios en su cara libre y núcleos fusiformes, igualmente angostos, situados con gran regularidad en el tercio basal.

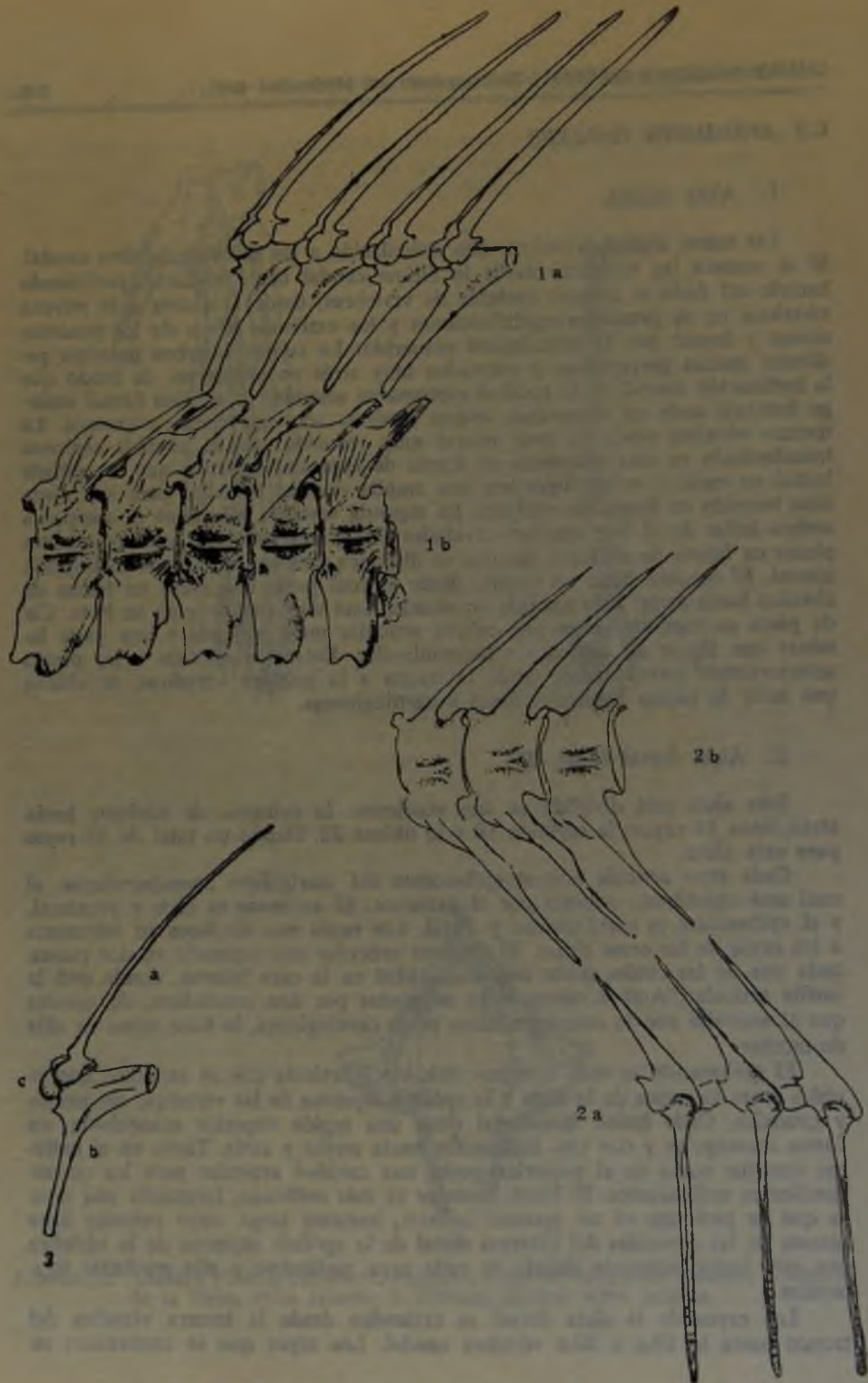


Lámina 23. Estructura Ósea de las Aletas Dorsal y Anal y sus Relaciones con la Columna Vertebral: 1. Aleta dorsal, a. Estructura ósea de la aleta, b. Vértebras del tronco; 2. Aleta anal, a. Estructura ósea de la aleta, b. Vértebras caudales; 3. Pterigóforo y rayo de la aleta dorsal, a. Rayo, b. Axonoste, c. Epibaseoste.



Fig. 9. Epitelio lingual.



Fig. 10. Papilas filiformes.



Fig. 11. Diente (método de desgaste).
A.—Tejido conjuntivo fibrilar laxo. B.—Túnica media. C.—Túnica externa. D.—Canales.



Fig. 12. Diente (método de descalcificación).



Fig. 13. Mucosa esofágica.
A.—Serosa. B.—Capa longitudinal externa. C.—Capa circular interna.



Fig. 14. Musculatura y serosa esofágica.



Fig. 15. Constitución histológica del estómago.
A.—Epitelio. B.—Glándula. C.—Manojos conjuntivos del corion. D.—Muscularis mucosae. E.—Submucosa. F.—Musculatura del órgano.



Fig. 16. Epitelio y glándula del estómago.

El corion sólo en parte alcanza desarrollo, limitándose en el resto a escasos manojos de fibras colágenas que limitan y separan las abundantes glándulas tubulosas que prácticamente ocupan todo el grosor de lo que debería constituir el corion (fig. 15 y 16).

La submucosa formada por tejido conjuntivo laxo rico en fibras colágenas, con abundante vascularización y fibras musculares en relación con la «muscularis mucosae», presenta, casi en la iniciación del estómago, un órgano linfático constituido por alrededor de 20 ganglios linfáticos de tamaño muy uniforme, unos grandes y otros pequeños, totalmente independientes pero rodeados en su conjunto por tejido conjuntivo que los hace integrar una unidad.

La musculatura es estriada, dispuesta longitudinalmente en la túnica externa y circular en la interna, que en la región fundica se hace oblicua. De la capa longitudinal se desprenden manojos que van a la «muscularis mucosae» atravesando diagonalmente a la circular interna y a la submucosa (fig. 15).

La serosa correspondiente envuelve al órgano.

3.3 INTESTINO MEDIO

El intestino es corto y grueso, pero bastante largo en relación con la longitud total del tubo digestivo del que representa el 54%, debiendo incurvarse para completar su recorrido en el escaso espacio de que dispone. Su diámetro máximo 17,8 mm va disminuyendo hasta terminar en 5,6 mm en el ano (fig. 1).

A través de todo el interior del intestino se observan numerosos pliegues y salientes digitiformes cual vellosidades que van en aumento hacia el ano (fig. 4 y 5). Además destaca la existencia de una saliente laminar, a manera de válvula ubicada a poco de comenzar el intestino y cuyo significado no aclarado bien, nos parece podría estar en relación con la misión de evitar el vaciamiento del contenido intestinal al proyectarse el estómago a través del esófago en el vómito.

También su pared está constituida por las cuatro tunicas típicas, coincidiendo su límite con el estómago con la desaparición de las glándulas con el consiguiente incremento del corion y, lo que es más característico, la aparición de eminencias digitadas o pseudo vellosidades (fig. 17 y 18).

La mucosa limitada de un lado por la «muscularis mucosae» termina hacia el lumen en un epitelio prismático ciliado, en el que fuera de las células principales altas, se encuentran células caliciformes que van en aumento a medida que transcurre el tracto intestinal. Son morfológicamente similares a las de los mamíferos, pero difieren en que su secreción se tiñe difícil y pasajeramente. Puede suponerse la producción de mucina, pero con el mucicarmin sólo se tiñe de rosado que se intensifica algo más en el borde de la vacuola; con AZAN, las de la porción anterior del intestino, no se tiñen, pero en cambio las de la porción posterior y las del recto presentan un hermoso color azul (fig. 19).

El corion presenta una estructura fibrilar de haces entrecruzados que alcanza bastante desarrollo y que se hace más denso al formar el eje de la vellosidad. Está limitado de la submucosa por una bien destacada y significativa «muscularis mucosae». Esta mucosa, así constituida, presenta papilas de la mucosa que al comienzo se disponen en forma tan tupida y arborescente que prácticamente ocupan todo el lumen del tubo. Mientras al comienzo son filiformes y hasta se disponen paralelas al eje del tubo, gradualmente van haciéndose más cónicas y menos complicadas en sus implantaciones y ramificaciones, hasta casi desaparecer en la iniciación del intestino posterior.

2. MATERIALES Y MÉTODOS

Las consideraciones que se exponen, son el resultado del estudio combinado macro y microscópico del aparato digestivo de 30 ejemplares de *Merluccius gayi gayi* (GUICHENOT) provenientes de San Antonio y Valparaíso. Tal material se fijó en formalina al 10%, BOUIN, ZENKER, alcohol de 95° o en solución de ORTH según el objetivo perseguido y tratando de ponerse a cubierto de posibles artefactos de técnica que falsearan la objetividad y nitidez de las preparaciones.

El material se estudió en fresco y/o teñido. Los cortes microscópicos se obtuvieron previa inclusión en parafina, según las normas clásicas.

3. RESULTADOS

Si dentro de esta línea estructural general, del tubo digestivo se singularizara cada uno de los órganos que lo integran, podríamos destacar lo siguiente en cada caso:

3.1 BOCA

Es una cavidad virtual infundibuliforme, tapizada interiormente por una mucosa pigmentada, negruzca. Como esta boca es terminal y la mandíbula inferior es ligeramente más larga que la superior, es ella la que sobresale hacia adelante. Ambas están guarnecidas de fuertes dientes cónicos dispuestos en dos filas y que colaboran en la prehensión y retención de la presa. El vómer también lleva una doble fila de dientes, mientras la lengua y el paladar carecen de ellos.

El paladar es una membrana delgada con mucosa dermopapilar, cuyo epitelio planoestratificado no cornificado se une mediante profundas papilas dérmicas al corión conjuntivo de haces entrecruzados. Su submucosa conjuntiva laxa es ricamente vascularizada y pigmentada y paulatinamente se transforma en aerolar hacia la porción profunda (figs. 6, 7 y 8).

La lengua, órgano pequeño, de color gris y consistencia blanda aparece totalmente adherida por su parte inferior al piso de la boca. Su cara superior está revestida por una mucosa lingual constituida por un epitelio plano estratificado no cornificado, que cubre el corión conjuntivo de haces entrecruzados con abundantes fibras elásticas, melanóforos y rica vascularización, que en realidad representa la masa total de la lengua dada la ausencia de fibras musculares, lo que se traduce en su nula movilidad y escaso valor como elemento de prehensión. Su superficie se muestra lisa, salvo en su región posterior en que sobresalen papilas linguales filiformes que representan formaciones dermoepiteliales complejas. (fig. 10).

Los dientes mandibulares, de forma cónica, muestran su eje ocupado por una cavidad, que dibuja la forma del diente y que alberga tejido conjuntivo de mallas amplias, bastante fibrilar e irrigado, pero que no evidencia innervación.

Rodeándola se dispone una apretada trama fibrilar densa laminar, que hacia la periferia se hace más irregular con elementos celulares elípticos, encontrándose todo ello reforzado y envuelto por sustancia inorgánica, una calcificación, que adquiere en la superficie disposición prismática; podríamos decir que hay dentina reforzada por un equivalente del esmalte, pero de distinta formación y estructura. Tales dientes sólo intervendrían como redes para colar el alimento

3.5 GLANDULAS ANEXAS

3.5.1 HIGADO.—El hígado es un órgano voluminoso, de color amarillento, formado por dos lóbulos. Su longitud total es casi equivalente a la suma de las del esófago y estómago unidos y recubre parcialmente al intestino (Fig. 1).

Histológicamente aparece como una glándula tubulosa ramificada, al considerar en conjunto la disposición de los hepatocitos y capilares biliares, mientras que relacionándola con su intensa y rica vascularización funcional, nos aparece como una glándula cuyas unidades estructurales, el lobulillo hepático, presenta los hepatocitos dispuestos en cordones radiales en torno a la vena central y limitados por los capilares sinusoides también radiales.

La carencia casi absoluta de tejido conjuntivo interlobulillar, limitado a sólo escasas y tenues fibras de reticulina, hace difícil la delimitación y determinación de cada lobulillo (fig. 21).

Los hepatocitos se tiñen débilmente, ya que su citoplasma es muy vacuolizado. Los límites celulares aparecen bastante netos y destacados al reforzarse su contorno con los trazos de los capilares sinusoides, o de los biliares, mostrándose como elementos cúbicos o piramidales truncados, que por la ubicación en el lobulillo y por presión puede tender a una esfericidad más o menos regular. Sus núcleos esféricos se muestran cromatínicos y se ubican en el centro de la célula y de ellos parecen irradiar redes citoplasmáticas que limitan las vacuolas.

Entre estos cordones celulares aparecen los capilares sinusoides, de lumen más bien estrecho y recorrido flexuoso y los capilares biliares que van a desembocar a los conductos biliares interlobulillares. Estos últimos destacan en el conjunto por su epitelio prismático, o más bien piramidal truncado alto que con tinción corriente muestran nítidamente sus contornos celulares y un núcleo fusiforme en el tercio basal. El lumen de tales tubos es muy pequeño y casi completamente circular (fig. 21).

3.5.2 VESÍCULA BILIAR.—La vesícula biliar se encuentra alojada en una cavidad que queda entre el hígado y el estómago, es piriforme, pequeña, de paredes delgadas y de color verdoso.

Se encuentra constituida por tres tejidos diferentes, que desde el lumen hacia afuera son: a) un epitelio primático simple, bastante alto con núcleos fusiformes, cromatínicos y situados en el tercio basal celular; b) una tenue capa conjuntiva fibrosa, cuyas fibras colágenas, alternadas de elásticas, corren ordenadamente en una sola dirección, longitudinalmente, contorneando el perímetro de la vesícula, y c) por fuera y en igual disposición, delgados manojos de fibras musculares lisas.

Careciendo de salientes papilares y pliegues, la uniformidad y sencillez de esta mucosa lisa, queda interrumpida por la existencia, entre el epitelio y el corion, de espaciadas y pequeñas glándulas acinosas simples constituidas por células altas, de límites difusos y poco coloreables con los diferentes métodos empleados. El cuerpo de tales glándulas produce solevantamientos en el epitelio, que entonces pierde su ordenada implantación basal sobre el tejido conjuntivo laxo subyacente.

Algo que es necesario destacar, es que toda la superficie externa de este órgano aparece rodeada de tejido pancreático, que está separado de la musculatura por la presencia de una delgadísima capa conjuntiva (fig. 22).

3.5.3. PÁNCREAS.—Al igual que en la mayoría de los peces, en la merluza no existe un páncreas compacto, sino que se le encuentra difuso, disperso



Fig. 1. Visión panorámica total y guardando su disposición relativa de los órganos integrantes del tubo digestivo.

A.—Esófago. B.—Estómago. C.—Hígado.
D.—Intestino.



Fig. 2. Corte longitudinal del esófago.



Fig. 3. Corte longitudinal del estómago.



Fig. 4. Corte longitudinal del intestino (anterior).



Fig. 5. Corte longitudinal del intestino (terminal).



Fig. 6. Visión panorámica del paladar.



Fig. 7. Mucosa palatina.



Fig. 8. Melanóforos.

dada la ausencia de glándulas salivales y la existencia de sólo glándulas tubulosas, mucosas intraepiteliales del esófago, acción química que sólo puede ser realizada por las glándulas tubulosas que ocupan el corion y la submucosa del estómago. Si bien tales glándulas muestran un solo tipo de células claras, y casi idénticas a las del epitelio de revestimiento, es preciso suponer en ellas diversos tipos de secreción para realizar completamente su misión. Su acción sólo podrá ser ampliada más tarde, sólo por el hígado y el páncreas, dada la ausencia de glándulas en el intestino.

Este, por su estructura, parece ser sólo un órgano predominantemente encargado de la absorción, lo que concuerda con el aumento enorme de su superficie que representa la existencia de pliegues, criptas y salientes papilares que enriquecen el lumen interno del intestino. Al no presentar glándulas propias, salvo las células calciformes que alternan con las principales de su epitelio de revestimiento absorbente, la digestión intestinal estaría limitada a la acción que en su interior cumplen las secreciones hepáticas y pancreáticas. Finalmente, su musculatura, que es mucho menos desarrollada que la de los segmentos anteriores del tubo digestivo, se encargaría de la progresión del alimento ya digerido para facilitar la absorción de lo útil y la eliminación de los desechos.

Por todo ello, parece indispensable ahora abordar el estudio histofisiológico e histoquímico de las glándulas intraparietales del esófago, de las del estómago y las del intestino terminal, que aparecen integradas por elementos celulares claros, a fin de poder determinar, dentro de esta aparente uniformidad, las modalidades de su acción, el tipo de secreciones y los fermentos que deben producir, ya que no hay una expresión morfológica que las denuncie y diferencie.

En resumen:

- 1.° El tubo digestivo, que se inicia en una boca terminal grande, infundibuliforme y de cavidad virtual, se presenta como un tubo de corto tamaño, si se compara con la longitud total del cuerpo, lo que sería expresión de su alimentación fundamentalmente carnívora.
- 2.° Su longitud aparece aún más disminuida, a primera vista, por presentarse incurvado reiterada y apretadamente sobre el hígado al que cubre en toda su longitud. Este último es mucho más ancho que largo (figura 1).
- 3.° Su grosor es variable. El intestino anterior, esófago y estómago, son voluminosos, y sus paredes son las más musculosas y de mayor riqueza glandular. En cambio, el intestino medio y el posterior son tubulosos, de diámetro más o menos uniforme, en todo caso menor que los órganos iniciales, siendo sus paredes mucho más delgadas.
- 4.° La superficie interna de todos estos órganos aparece complicadamente plegada y rica en criptas y salientes foliáceas, mamelonadas o vellosidades, lo que hace posible que el lumen cambie profundamente entre la vacuidad y la plenitud, desde casi virtual hasta una amplitud tal que puede permitir al esófago el servir de paso al estómago cuando éste se regurgita hacia la boca, en el vómito. Tales características de la superficie de la mucosa, por otra parte explican el aumento considerable de la superficie de digestión y absorción que compensa la corta extensión del tubo digestivo.
- 5.° En cualquiera de sus órganos la pared visceral está constituida por 4 tónicas: mucosa, submucosa, muscular y serosa. Los cambios básicos que



Fig. 17. Constitución histológica del intestino. A.—Epitelio. B.—Glándulas caliciformes. C.—Corion. D.—Muscularis mucosae. E.—Submucosa. F.—Muscular circular. G.—Vasos sanguíneos. H.—Musculatura longitudinal.



Fig. 18. Epitelio en eminencias digitiformes intestinales (pseudovellosidades).




Fig. 19. Células caliciformes.



Fig. 20. Intestino terminal.



Fig. 21. Estructura histológica del hígado. A.—Vena central del lobulillo. B.—Capilares sinusoides. C.—Hepatocitos.



Fig. 22. Constitución histológica de la vesícula. A.—Epitelio. B.—Corion. C.—Fibras musculares. D.—Asino pancreático.




Fig. 23. Estructura pancreática. A.—Porción exocrina. B.—Porción endocrina.



Fig. 24. Estructura del pancreas periintestinal.

PUEZALIDA, V. H.

1950. El mar y sus recursos, en Geografía Económica de Chile. Corporación de Fomento de la Producción. 2.

GUNSBURG, I.

1954. Whittings on the coasts of the American continents. Fish. a Wildlife. Serv. Fish Washington Fish Bull, 96: 187-208.

HERMOSILLA, IVONE

1959. Contribución al estudio de régimen alimenticio de *Merluccius gayi gayi* (GUICHENOT 1848) frente a la zona de Concepción. Tesis U. de Concepción.

LANGERON, M.

1949. Précis de microscopie. Séptima edición.

MANN, F. G.

1954. Vida de los peces en aguas chilenas: 342 pp.

MAURIN, C.

1954. Les merlue du Maroc et leur pêche. Bull Inst. Peches maritimes Maroc. 2: 1-79.

OLIVER, S. C.

1948. Catálogo de los peces marinos del litoral de Concepción y Arauco. Bol. de la Soc. Biol. Concepción. 17: 75-126.

POULSEN, E.

1952. Informe al gobierno de Chile sobre investigaciones biológicas acerca de los peces alimenticios de Chile, con referencia especial a la merluza. FAO/ETAP 45: 1-78.

VARGAS, OILDA

1959. Contribución al estudio del parasitismo de *Merluccius gayi gayi* (GUICHENOT 1848) en el Pacífico frente a la zona de Concepción. Tesis U. de Concepción.

Fuera de ellas, existen otros pliegues de la mucosa que también son ramificados y que al servir de implantación a las papilas ya descritas, complican la estructura, ocupan casi todo el lumen y se traducen en irregularidades profundas en la superficie intestinal, lo que se acusa aun macroscópicamente. Si a ello se agrega la existencia de criptas que llevan el mismo epitelio de revestimiento se tendrá una idea de la gran ampliación de la superficie de absorción de este órgano. Igual que las papilas o vellosidades, tales accidentes van disminuyendo hacia el ano.

La submucosa está constituida por un tejido conjuntivo fibroso laxo que permite los pliegues funcionales y que se caracteriza, además, por ser abundantemente vascularizada y presentar acúmulos linfáticos.

La musculatura es más delgada que en los órganos anteriores y es lisa, disponiéndose en dos túnicas; circular interna, una, y longitudinal externa, la otra, separadas ambas por una delgada capa de tejido conjuntivo y presentando abundante irrigación.

Por fuera se encuentra la correspondiente serosa.

3.4 *INTESTINO TERMINAL*

Su comienzo queda marcado por el desaparecimiento de las papilas de la mucosa o pseudovellosidades intestinales, mientras su pared sigue formada por las mismas capas constitutivas de toda la pared del tubo digestivo.

La mucosa continúa revestida por epitelio prismático ciliado, entre cuyas células se intercalan con mayor frecuencia, que en el intestino medio, las células caliciformes. Este epitelio, así constituido, no sólo reviste la superficie del órgano sino que se profundiza en criptas tubulosas y abundantemente ramificadas que ocupan casi todo el grosor de la mucosa. El corion aparece constituido por tejido conjuntivo fibroso laxo de apariencia reticular y abundantemente infiltrado de elementos linfoides, que no llega en ningún caso a constituir nódulos. Este corion se prolonga en la submucosa en una unidad difícil de delimitar, dada sus similares estructuras y falta de separación neta que encontrábamos hasta ahora, falta la "muscularis mucosae".

La desaparición de las vellosidades, que marca su iniciación, no significa en ningún caso el que la superficie interna de este órgano sea lisa, ya que las profundas y ramificadas criptas que llegan casi a contactar con la túnica muscular, de la que generalmente quedan separadas sólo por débiles manojos fibrilares, le dan al conjunto un aspecto irregular por los mamelones y pliegues que así se producen y el tubo presenta un lumen estrecho (fig. 5 y 20).

Resta señalar que entre el epitelio y la túnica muscular, el espacio conjuntivo aparece disminuido por la gran abundancia de túbulos y acinos glandulares que aquí existen.

La musculatura es lisa, dividida en una túnica circular interna y otra longitudinal externa, separadas por tejido conjuntivo laxo con los correspondientes vasos sanguíneos, separación que desaparece hacia el final del intestino posterior al hacerse también longitudinales las fibras de la túnica circular y constituir así una sola túnica longitudinal.

En cuanto se refiere al canal anal, él queda determinado por el cambio del epitelio prismático a plano estratificado.

3.5 GLÁNDULAS ANEXAS

3.5.1 HÍGADO.—El hígado es un órgano voluminoso, de color amarillento, formado por dos lóbulos. Su longitud total es casi equivalente a la suma de las del esófago y estómago unidos y recubre parcialmente al intestino (Fig. 1).

Histológicamente aparece como una glándula tubulosa ramificada, al considerar en conjunto la disposición de los hepatocitos y capilares biliares, mientras que relacionándola con su intensa y rica vascularización funcional, nos aparece como una glándula cuyas unidades estructurales, el lobulillo hepático, presenta los hepatocitos dispuestos en cordones radiales en torno a la vena central y limitados por los capilares sinusoides también radiales.

La carencia casi absoluta de tejido conjuntivo interlobulillar, limitado a sólo escasas y tenues fibras de reticulina, hace difícil la delimitación y determinación de cada lobulillo (fig. 21).

Los hepatocitos se tiñen débilmente, ya que su citoplasma es muy vacuolizado. Los límites celulares aparecen bastante netos y destacados al reforzarse su contorno con los trazos de los capilares sinusoides, o de los biliares, mostrándose como elementos cúbicos o piramidales truncados, que por la ubicación en el lobulillo y por presión puede tender a una esfericidad más o menos regular. Sus núcleos esféricos se muestran cromatínicos y se ubican en el centro de la célula y de ellos parecen irradiar redes citoplasmáticas que limitan las vacuolas.

Entre estos cordones celulares aparecen los capilares sinusoides, de lumen más bien estrecho y recorrido flexuoso y los capilares biliares que van a desembocar a los conductos biliares interlobulillares. Estos últimos destacan en el conjunto por su epitelio prismático, o más bien piramidal truncado alto que con tinción corriente muestran nítidamente sus contornos celulares y un núcleo fusiforme en el tercio basal. El lumen de tales tubos es muy pequeño y casi completamente circular (fig. 21).

3.5.2 VESÍCULA BILIAR.—La vesícula biliar se encuentra alojada en una cavidad que queda entre el hígado y el estómago, es piriforme, pequeña, de paredes delgadas y de color verdoso.

Se encuentra constituida por tres tejidos diferentes, que desde el lumen hacia afuera son: a) un epitelio primático simple, bastante alto con núcleos fusiformes, cromatínicos y situados en el tercio basal celular; b) una tenue capa conjuntiva fibrosa, cuyas fibras colágenas, alternadas de elásticas, corren ordenadamente en una sola dirección, longitudinalmente, contorneando el perímetro de la vesícula, y c) por fuera y en igual disposición, delgados manojos de fibras musculares lisas.

Careciendo de salientes papilares y pliegues, la uniformidad y sencillez de esta mucosa lisa, queda interrumpida por la existencia, entre el epitelio y el corion, de espaciadas y pequeñas glándulas acinosas simples constituidas por células altas, de límites difusos y poco coloreables con los diferentes métodos empleados. El cuerpo de tales glándulas produce sollevamientos en el epitelio, que entonces pierde su ordenada implantación basal sobre el tejido conjuntivo laxo subyacente.

Algo que es necesario destacar, es que toda la superficie externa de este órgano aparece rodeada de tejido pancreático, que está separado de la musculatura por la presencia de una delgadísima capa conjuntiva (fig. 22).

3.5.3. PÁNCREAS.—Al igual que en la mayoría de los peces, en la merluza no existe un páncreas compacto, sino que se le encuentra difuso, disperso

entre las hojas mesenteriales del peritoneo y en algunas partes ha penetrado aun a la pared misma del intestino, presentándose como periintestinal en la serosa y también, como lo hemos anotado, envolviendo a la vesícula biliar (figura 22).

Se presenta constituido por dos tipos de epitelios glandulares, que se diferencian por la intensidad de su cromofilia, por su masa relativa y por la disposición y características de sus células y que por sus apariencias morfológicas consideraremos diferentes, y expresión de una porción exocrina y porción endocrina (fig. 23).

La primera es la más abundante y con estructura de glándula túbulo acinosa compuesta, cuyos elementos celulares altos y de forma piramidal truncada, presentan límites poco netos y su núcleo rechazado al tercio basal, rodeado de una masa citoplasmática que se comprime a su alrededor, para dejar el resto, casi toda la célula, ocupada por vacuolas más o menos esféricas que se tiñen de anaranjado con el método corriente.

En el seno de la masa glandular ya descrita, aparecen formaciones esféricas u ovoideas que destacan por teñirse más débilmente y porque sus elementos celulares se disponen en cordones de recorrido un tanto flexuoso abundantemente irrigados y con escasa cantidad de tejido conjuntivo laxo entre ellos. Serían especie de Islotes de Langerhans y expresión del aspecto endocrino de esta glándula.

Caracterizando los elementos que los constituyen, hay que señalar que los cordones celulares aparecen como sincisiales al borrarse los límites celulares, mientras los núcleos poco cromatínicos se presentan dispuestos con regularidad, y de forma más o menos esférica, en la masa citoplasmática, ésta se tiñe uniformemente sin manifestar la presencia de gránulos o vacuolas.

4. CONCLUSIONES

Con los antecedentes sobre su alimentación y el análisis de las estructuras de su aparato digestivo, es posible determinar, aunque en forma muy general, su intervención y significado en los procesos digestivos. En cuanto a la boca, no puede hablarse de otra cosa que de un órgano de escasa significación desde el punto de vista de la digestión misma, ya que actúa sólo como instrumento de prehensión y deglución.

El esófago parece adquirir una intervención más importante que la de simple conducto de pasaje del alimento. Por sus gruesos pliegues internos y su poderosa capa muscular estriada, enriquecido por glándulas mucosas intraepiteliales tubulosas, parece que su función no es la de un simple pasaje del alimento que va hacia el estómago, sino que tiene una participación activa en el proceso digestivo.

Sin lugar a dudas, el estómago es el principal actor en dicho proceso, no sólo por su tamaño relativamente grande, más de la mitad del tubo digestivo, sino por ser la porción más musculosa y glandular del tracto digestivo, lo que expresaría su importante rol funcional, ya que en él se deben producir tanto la fragmentación, como la transformación química y solubilización del alimento, integrado por presas vivas y de dermoesqueleto duro. Algunas deben ser trituradas por una acción mecánica que sólo puede ser cumplida por su musculatura, ya que por las características de los dientes de la boca de esta especie no hay posibilidad de una masticación previa. Este material no existe, lo cual se ve confirmado por el análisis del contenido gástrico. Debe además, ser desdoblado en una acción química, que tampoco tiene antecedentes preparatorios,

dada la ausencia de glándulas salivales y la existencia de sólo glándulas tubulosas, mucosas intraepiteliales del esófago, acción química que sólo puede ser realizada por las glándulas tubulosas que ocupan el corion y la submucosa del estómago. Si bien tales glándulas muestran un solo tipo de células claras, y casi idénticas a las del epitelio de revestimiento, es preciso suponer en ellas diversos tipos de secreción para realizar completamente su misión. Su acción sólo podrá ser ampliada más tarde, sólo por el hígado y el páncreas, dada la ausencia de glándulas en el intestino.

Este, por su estructura, parece ser sólo un órgano predominantemente encargado de la absorción, lo que concuerda con el aumento enorme de su superficie que representa la existencia de pliegues, criptas y salientes papilares que enriquecen el lumen interno del intestino. Al no presentar glándulas propias, salvo las células caliciformes que alternan con las principales de su epitelio de revestimiento absorbente, la digestión intestinal estaría limitada a la acción que en su interior cumplen las secreciones hepáticas y pancreáticas. Finalmente, su musculatura, que es mucho menos desarrollada que la de los segmentos anteriores del tubo digestivo, se encargaría de la progresión del alimento ya digerido para facilitar la absorción de lo útil y la eliminación de los desechos.

Por todo ello, parece indispensable ahora abordar el estudio histofisiológico e histoquímico de las glándulas intraparietales del esófago, de las del estómago y las del intestino terminal, que aparecen integradas por elementos celulares claros, a fin de poder determinar, dentro de esta aparente uniformidad, las modalidades de su acción, el tipo de secreciones y los fermentos que deben producir, ya que no hay una expresión morfológica que las denuncie y diferencie.

En resumen:

1.° El tubo digestivo, que se inicia en una boca terminal grande, infundibuliforme y de cavidad virtual, se presenta como un tubo de corto tamaño, si se compara con la longitud total del cuerpo, lo que sería expresión de su alimentación fundamentalmente carnívora.

2.° Su longitud aparece aún más disminuida, a primera vista, por presentarse incurvado reiterada y apretadamente sobre el hígado al que cubre en toda su longitud. Este último es mucho más ancho que largo (figura 1).

3.° Su grosor es variable. El intestino anterior, esófago y estómago, son voluminosos, y sus paredes son las más musculosas y de mayor riqueza glandular. En cambio, el intestino medio y el posterior son tubulosos, de diámetro más o menos uniforme, en todo caso menor que los órganos iniciales, siendo sus paredes mucho más delgadas.

4.° La superficie interna de todos estos órganos aparece complicadamente plegada y rica en criptas y salientes foliáceas, mamelonadas o vellosidades, lo que hace posible que el lumen cambie profundamente entre la vacuidad y la plenitud, desde casi virtual hasta una amplitud tal que puede permitir al esófago el servir de paso al estómago cuando éste se regurgita hacia la boca, en el vómito.

Tales características de la superficie de la mucosa, por otra parte explican el aumento considerable de la superficie de digestión y absorción que compensa la corta extensión del tubo digestivo.

5.° En cualquiera de sus órganos la pared visceral está constituida por 4 tunicas: mucosa, submucosa, muscular y serosa. Los cambios básicos que

marcan las distintas zonas afectan a la mucosa y a la musculatura predominantemente. Así el epitelio es plano estratificado y la musculatura estriada en la primera parte o intestino anterior, mientras que es prismático, simple y ciliado en el intestino medio y posterior, en los que también la musculatura se ha transformado en lisa.

REFERENCIAS BIBLIOGRAFICAS

- ANGELESCU, V., F. S. GNERI y A. MANI
 1958. La merluza del mar argentino (Biología y Taxonomía). Serv. Hidr. Naval. Sección Marina. Rep. Argentina.
- BAHAMONDE, N. N.
 1955. Alimentación de la merluza de los canales (*Merluccius australis*, HUTTON) con datos biométricos sobre los ejemplares. Inv. Zool. Chilenas 2 (2): 23-32.
 1958. Sobre contenido estomacal de ejemplares de merluza (*Merluccius gayi gayi*) capturados en Coquimbo. Bol. Inf. Pesca y Caza. Chile. 54: 9-12.
- BAHAMONDE, N. N. y MARÍA CÁRCAMO
 1959. Observaciones sobre la alimentación de la merluza (*Merluccius gayi*) en Talcahuano. Inv. Zool. Chilena. 5: 211-216.
- BELLOC, G.
 1929. Etude monographique du merlu (*Merluccius merluccius* L.) Rev. trav. pêches marit. Paris 2 (2): 153-199.
- BERTIN, L.
 1958. En Pierre-P. Grasse. Traité de Zoologie, Anatomie, systematique, biologie. 13 (2).
- CADENAT, J.
 1952. Note au sujet des merlus de la region de Dakar. Cons. Perm. Inter. Explor. mer, Journ. Corns. 12 (2): 230-233.
- DE BUEN, F.
 1935. La familia de peces de importancia económica. Primer centro de capacitación pesquera. Valparaíso, Chile. Publ. FAO, Santiago de Chile. 1: 311.
 1954. Contribuciones a la ictiología. X. La pescada (*Merluccius gayi*) en la zona de Valparaíso (Chile) en los meses de agosto a noviembre de 1953 y algunas consideraciones sobre su biología. Rev. Chilena Hist. Nat. 54 (7): 73-93.
 1958. Investigaciones sistemáticas y biológicas sobre la merluza. Bol. Soc. Biol. Concepción 23: 104-124.
 1959. Id. Bol. Soc. Biol. Concepción 24: 27-43.
- DELFIN, F. T.
 1903. Contribución a la ictiología chilena. Rev. Chilena Hist. Nat. 8: 268-273.
- FOWLER, H. W.
 1959. Fishes of Chile. Systematic Catalog. Apartado de la Rev. Chilena Hist. Nat.
 1951. Analysis of the fishes of Chile. Rev. Chilena Hist. Nat. 51-52-53: 263-323.
- FRANK, R. y A. DELUZARCHE
 1950. Technique nouvelle de preparation C'émail humain par décalcification sous vide conduite de facon menagée en Bull. de Hist. Appliquée et de Technique Microscopique 27 (2): 35-38.

FUENZALIDA, V. H.

1950. El mar y sus recursos, en Geografía Económica de Chile. Corporación de Fomento de la Producción. 2.

GINSBURG, I.

1954. Whittings on the coasts of the American continents. Fish. a Wildlife. Serv. Fish Washington Fish Bull, 96: 187-208.

HERMOSILLA, IVONE

1959. Contribución al estudio de régimen alimenticio de *Merluccius gayi gayi* (GUICHENOT 1848) frente a la zona de Concepción. Tesis U. de Concepción.

LANGERON, M.

1949. Précis de microscopie. Séptima edición.

MANN, F. G.

1954. Vida de los peces en aguas chilenas: 342 pp.

MAURIN, C.

1954. Les merlue du Maroc et leur pêche. Bull Inst. Peches maritimes Maroc. 2: 1-79.

OLIVER, S. C.

1943. Catálogo de los peces marinos del litoral de Concepción y Arauco. Bol. de la Soc. Biol. Concepción. 17: 75-126.

POULAEN, E.

1952. Informe al gobierno de Chile sobre investigaciones biológicas acerca de los peces alimenticios de Chile, con referencia especial a la merluza. FAO/ETAP 45: 1-78.

VARGAS, GILDA

1959. Contribución al estudio del parasitismo de *Merluccius gayi gayi* (GUICHENOT 1848) en el Pacífico frente a la zona de Concepción. Tesis U. de Concepción.

